


Trabajo Práctico: Sistema Nervioso


Sistema Nervioso Periférico

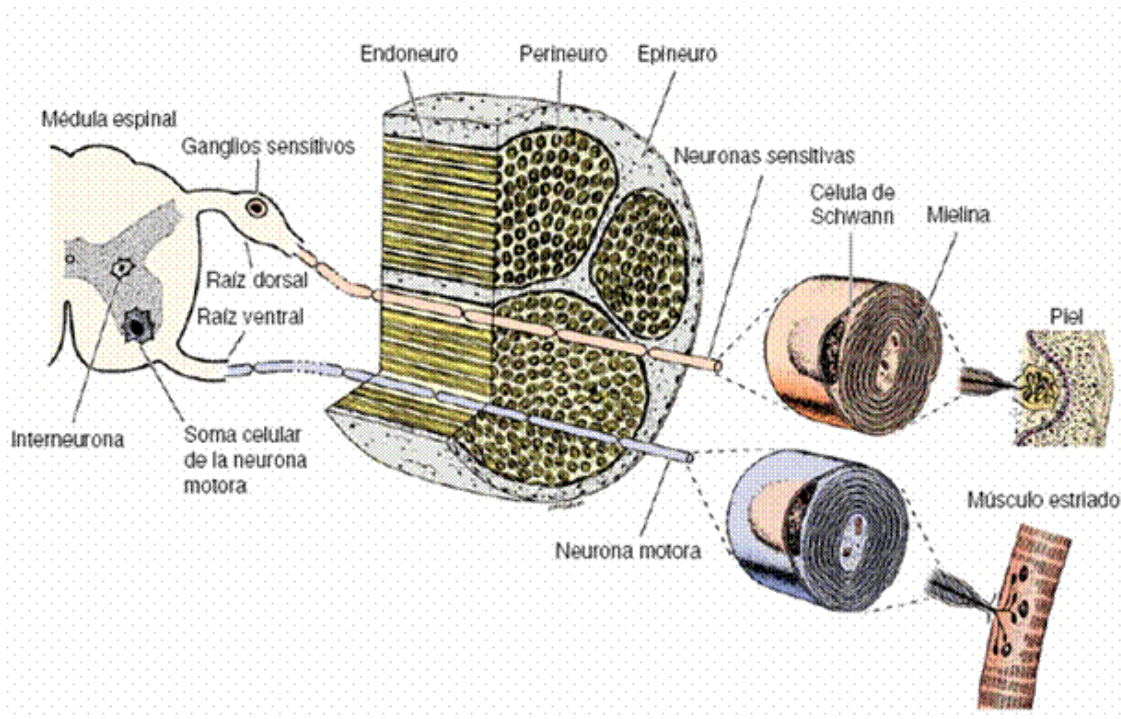
Nervio periférico:

Objetivo 10X: Se observa la cubierta externa de tejido conectivo denso del nervio: el epineuro. El epineuro posee vasos sanguíneos y tejido adiposo. Por dentro del epineuro se observan varios fascículos de fibras nerviosas que a mayor aumento describiremos.



Objetivo 40X: Se observa que cada fascículo de fibras nerviosas está rodeada por una capa propia de tejido conectivo, el perineuro. Cada nervio individualmente está compuesto por un axón y por su cubierta miélica producida por las células de Schwann de las cuales se podría llegar a distinguir el núcleo (según el tipo de corte). A su vez dependiendo del corte se pueden llegar a observar los núcleos de los fibroblastos que forman parte del endoneuro: tejido conectivo laxo que rodea cada fibra nerviosa individual.






Ganglios autónomos y raquídeos

Un ganglio es un cumulo de cuerpos de células nerviosas fuera del sistema nervioso central.

Objetivo 10X: Se observan los somas de las neuronas que dependiendo del ganglio serán, en el caso del ganglio autónomo, neuronas multipolares con conexiones sinápticas y en el caso del ganglio raquídeo, neuronas pseudounipolares que no establecen sinapsis intraganglionares. Se observa una cápsula de tejido conectivo que rodea al ganglio raquídeo (no los ganglios autónomos) que se continua con el epineuro y el perineuro de los nervios periféricos.



Objetivo 40X: Se observan los somas de las neuronas con sus núcleos grandes, pálidos y esféricos y de color más intenso, los nucléolos. Se observan los núcleos de las células satélites que rodean el soma neuronal. Estas células tienen un tamaño considerablemente menor al del cuerpo neuronal y son continuas con las células de Schwann que recubren el axón.

